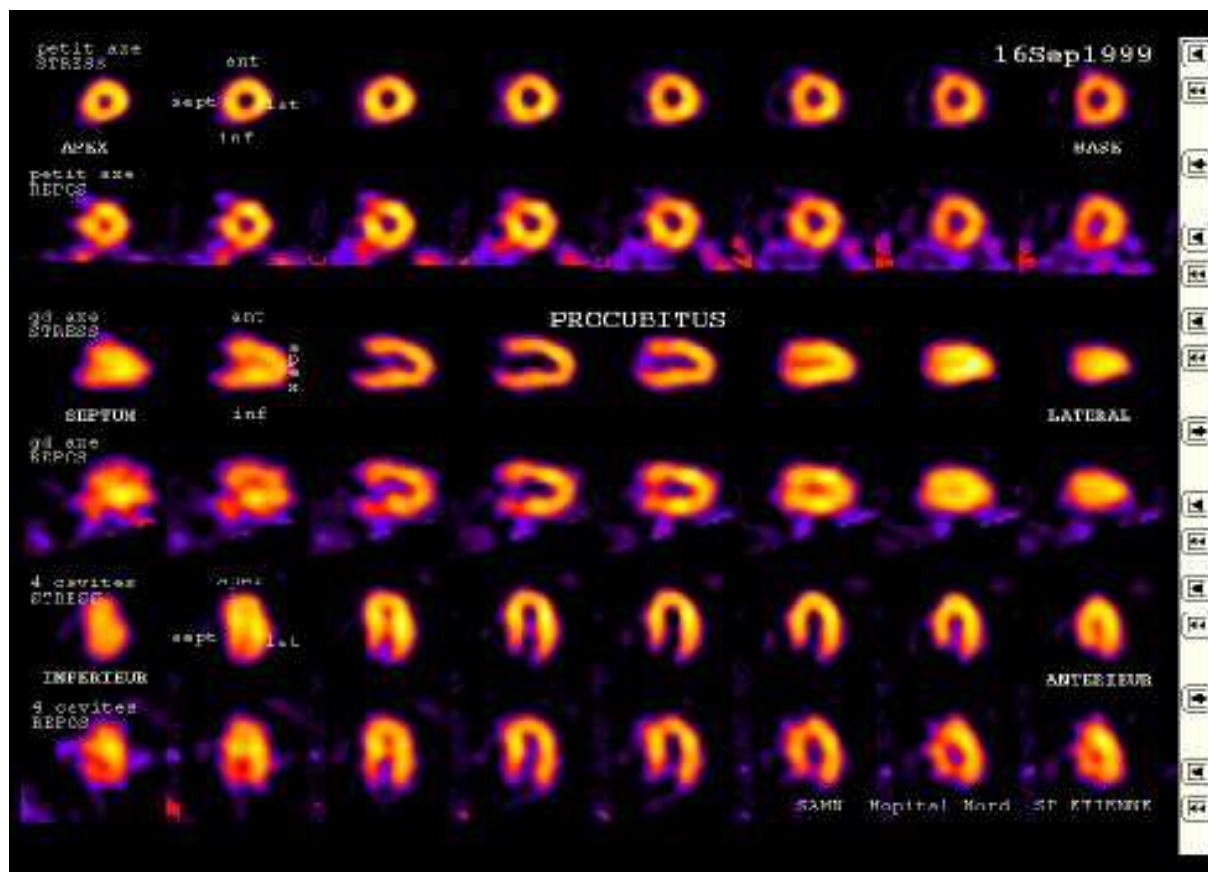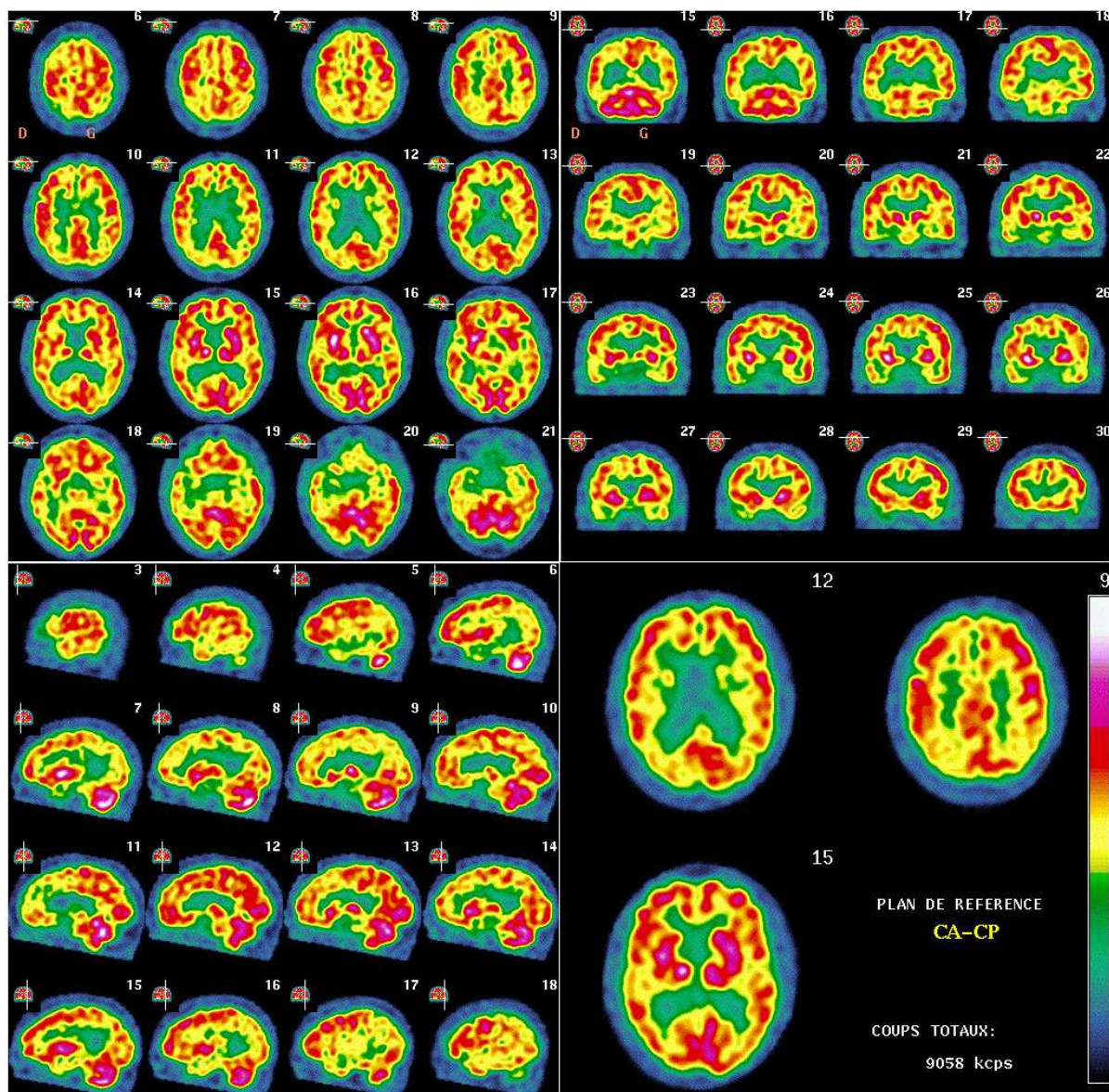
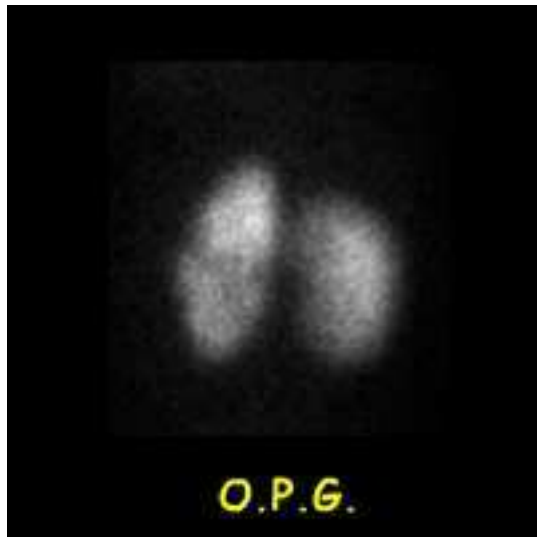

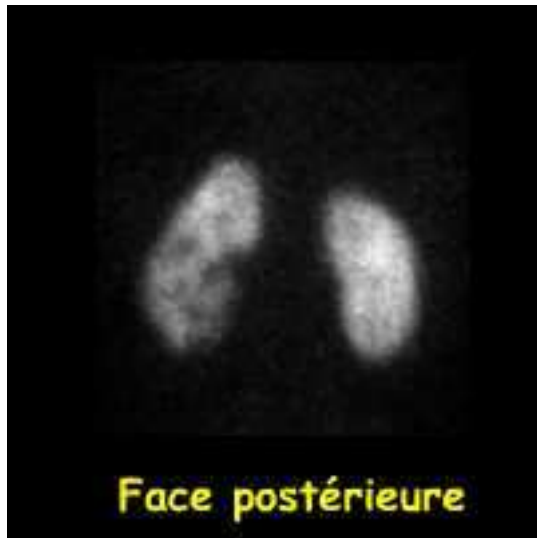
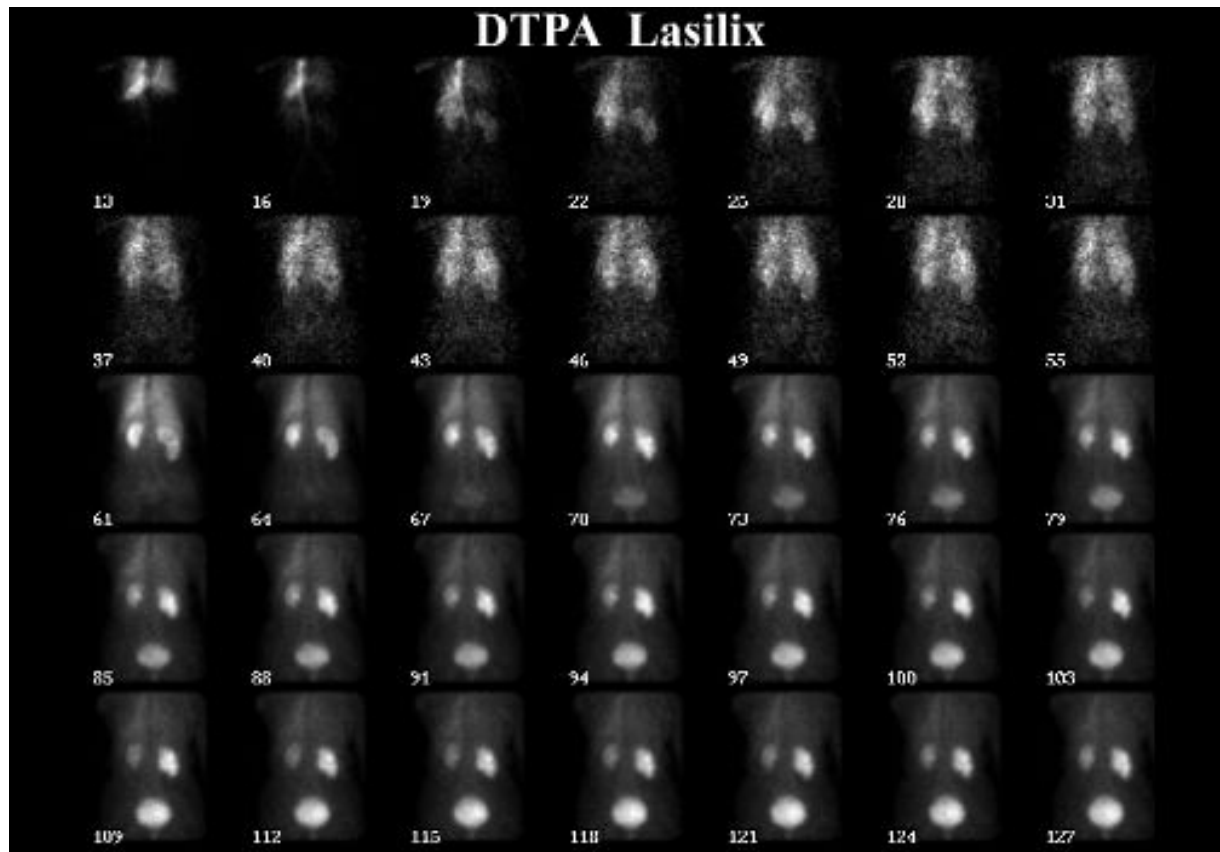
Scintigraphie de perfusion cardiaque d'effort et de repos : examen normal, pas d'ischémie, pas d'infarctus.



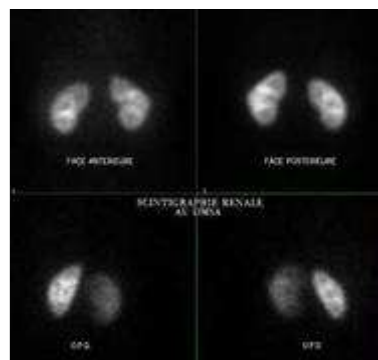
Scintigraphie de perfusion cérébrale : discrets troubles de perfusion du cortex pariéto-temporal bilatéral.



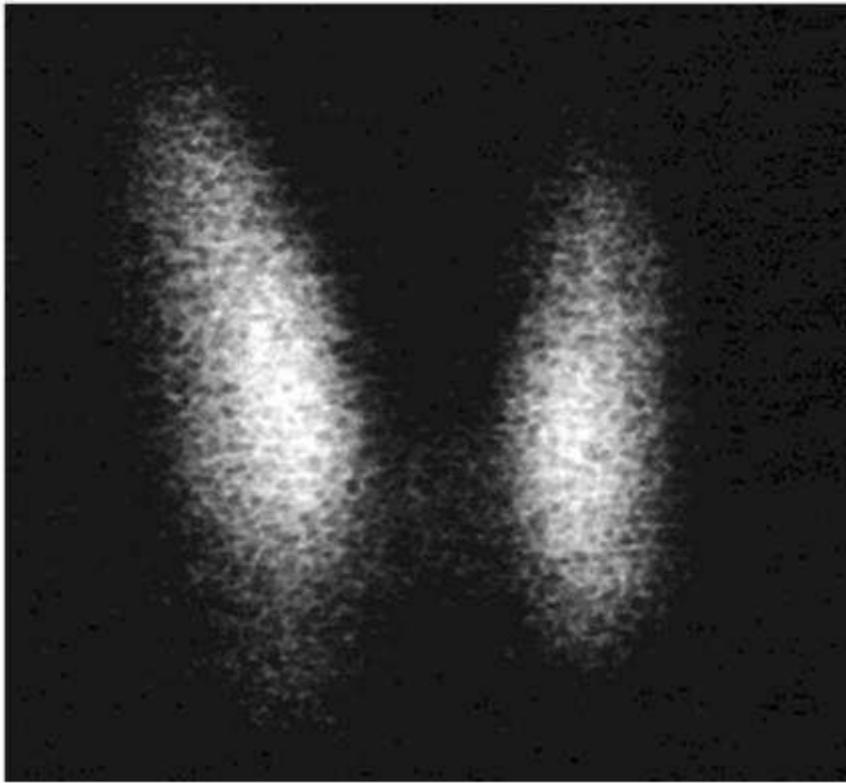
Scintigraphie du cortex rénal : pyélonéphrite gauche.



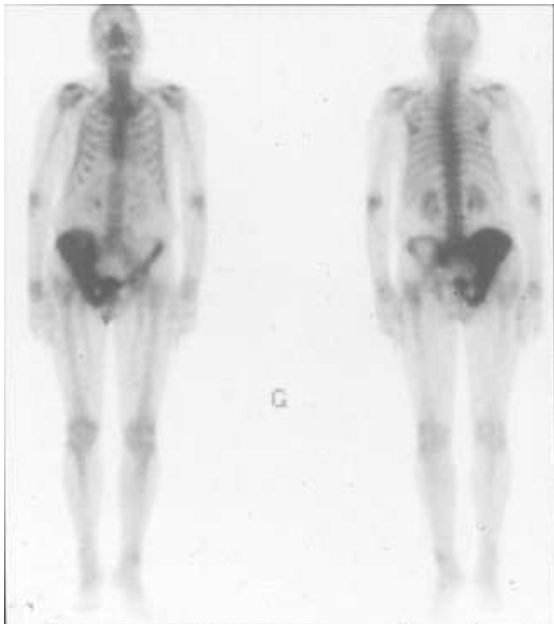Scintigraphie rénale : hypotrophie rénale gauche et asymétrie fonctionnelle aux dépens du rein gauche.



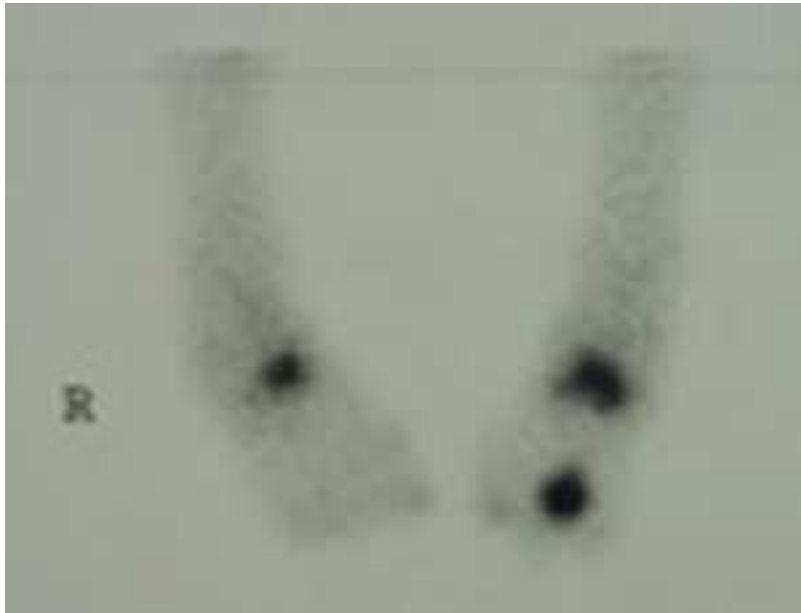
Scintigraphie du cortex rénal : examen normal.



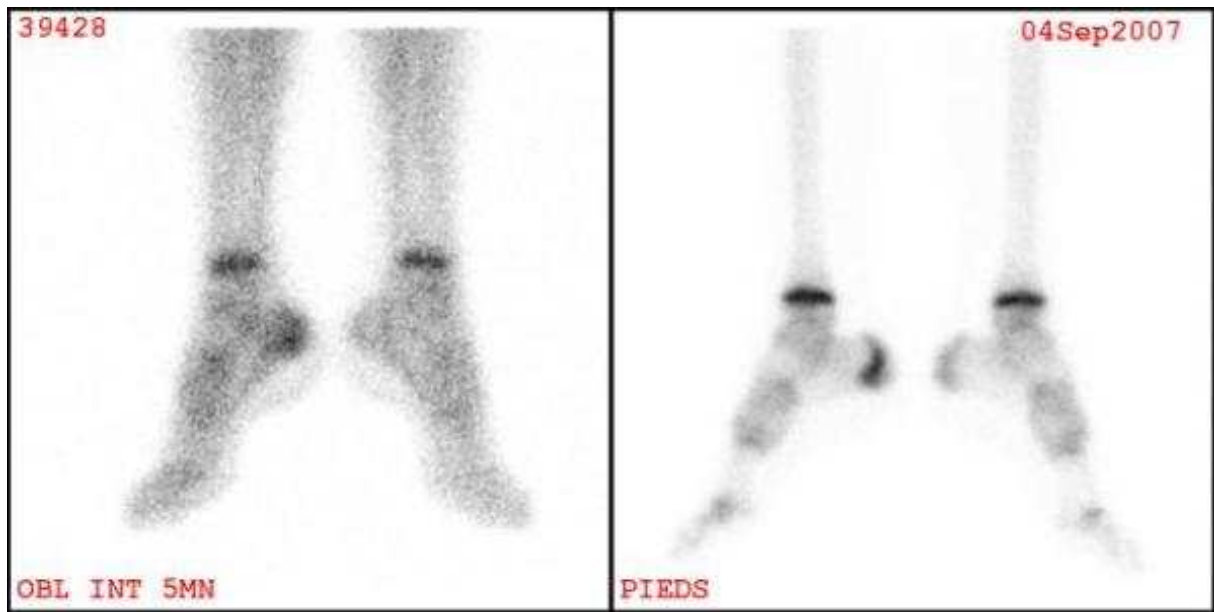Scintigraphie thyroïdienne : petit goitre à prédominance droite, sans nodule.



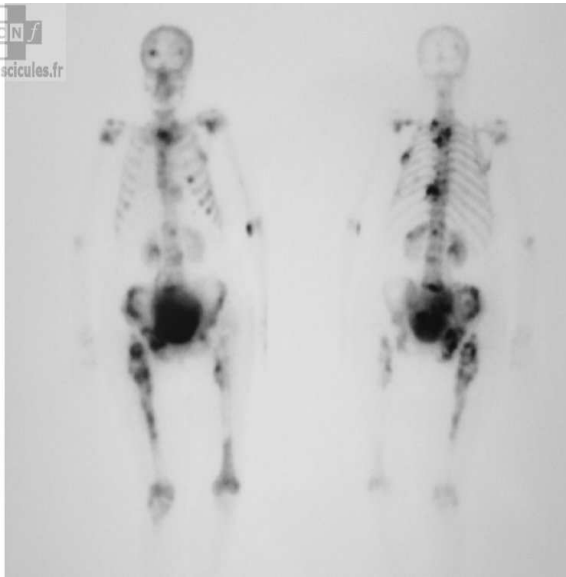
Scintigraphie osseuse : maladie de Paget du bassin.



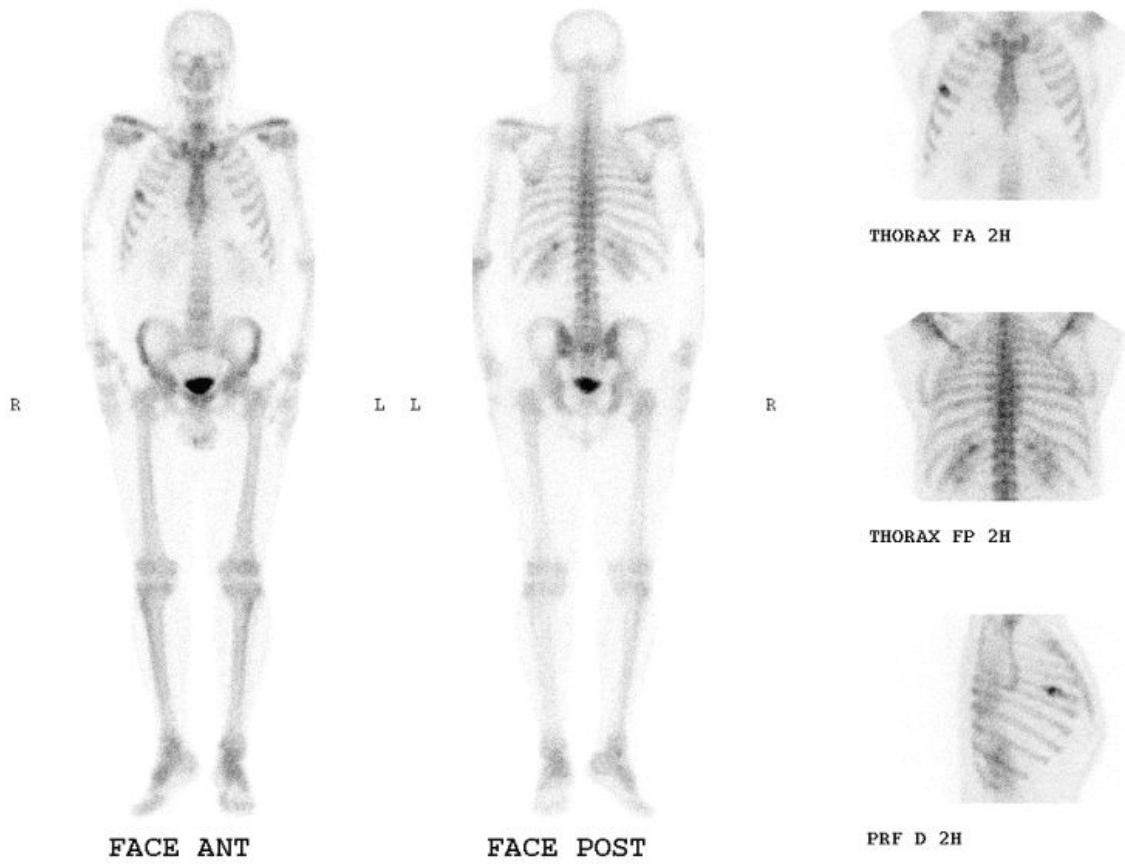
Scintigraphie osseuse : polyarthropathie inflammatoire tarso-métatarsienne bilatérale.



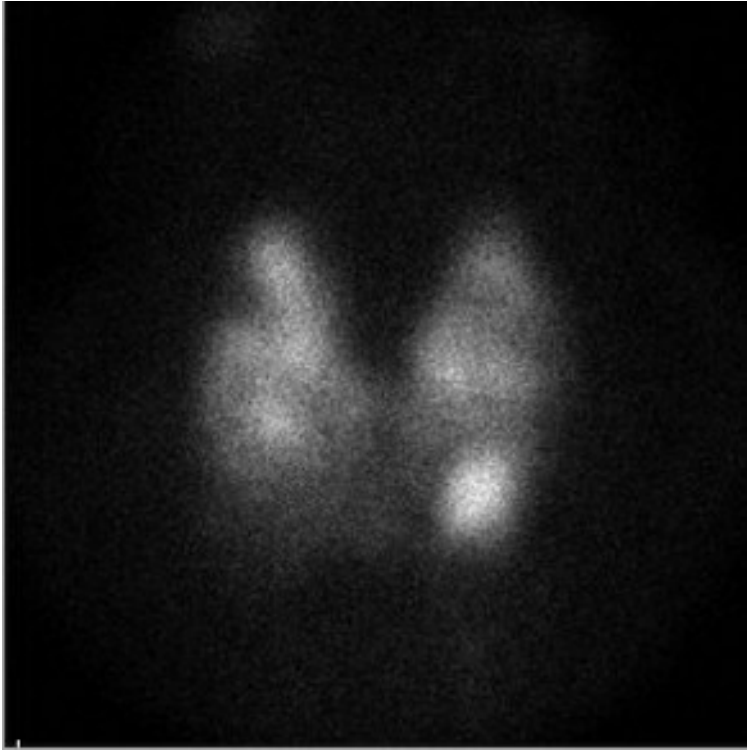
Scintigraphie osseuse : fracture du calcanéum droit.



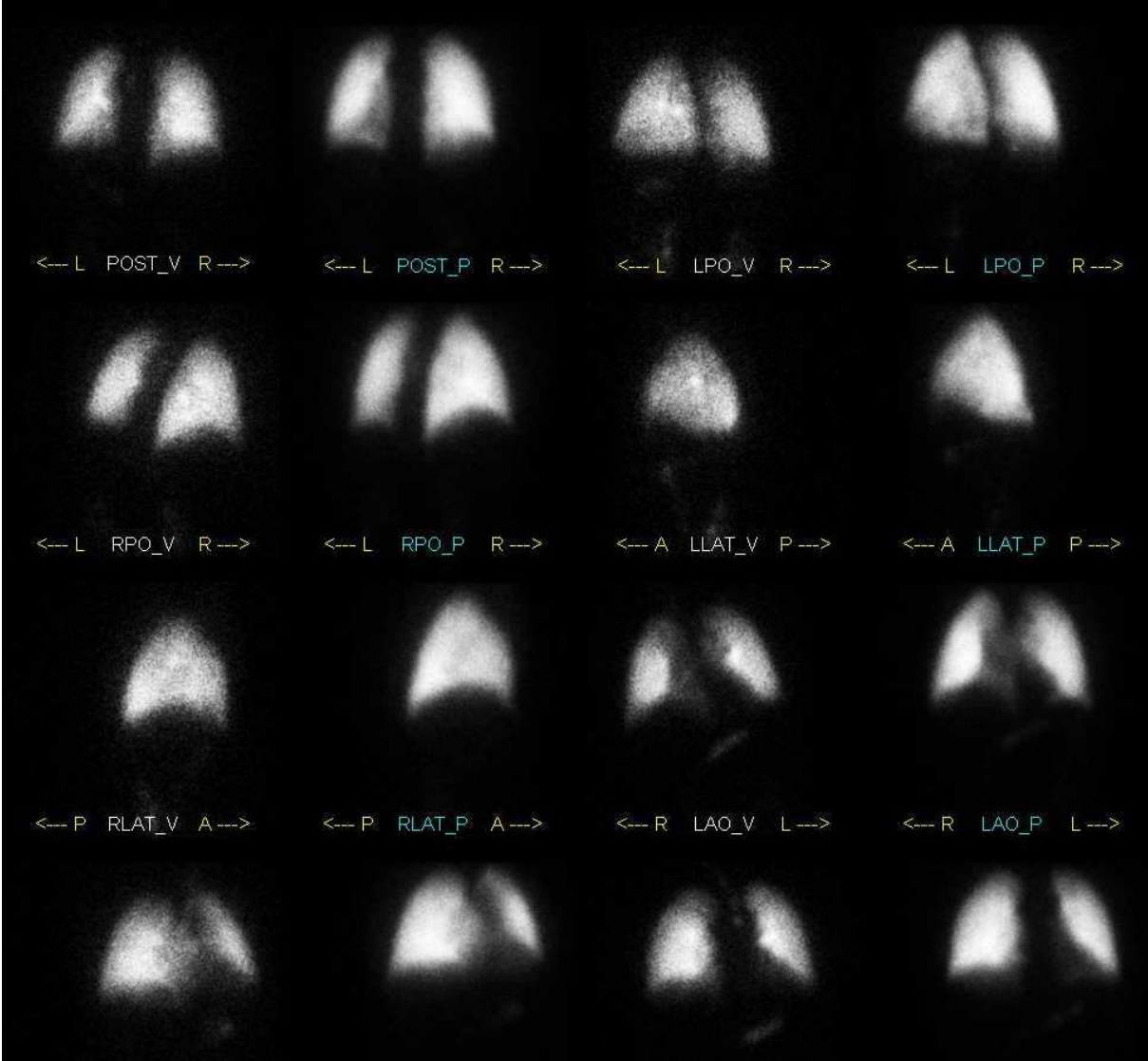
Scintigraphie osseuse : dissémination métastatique.



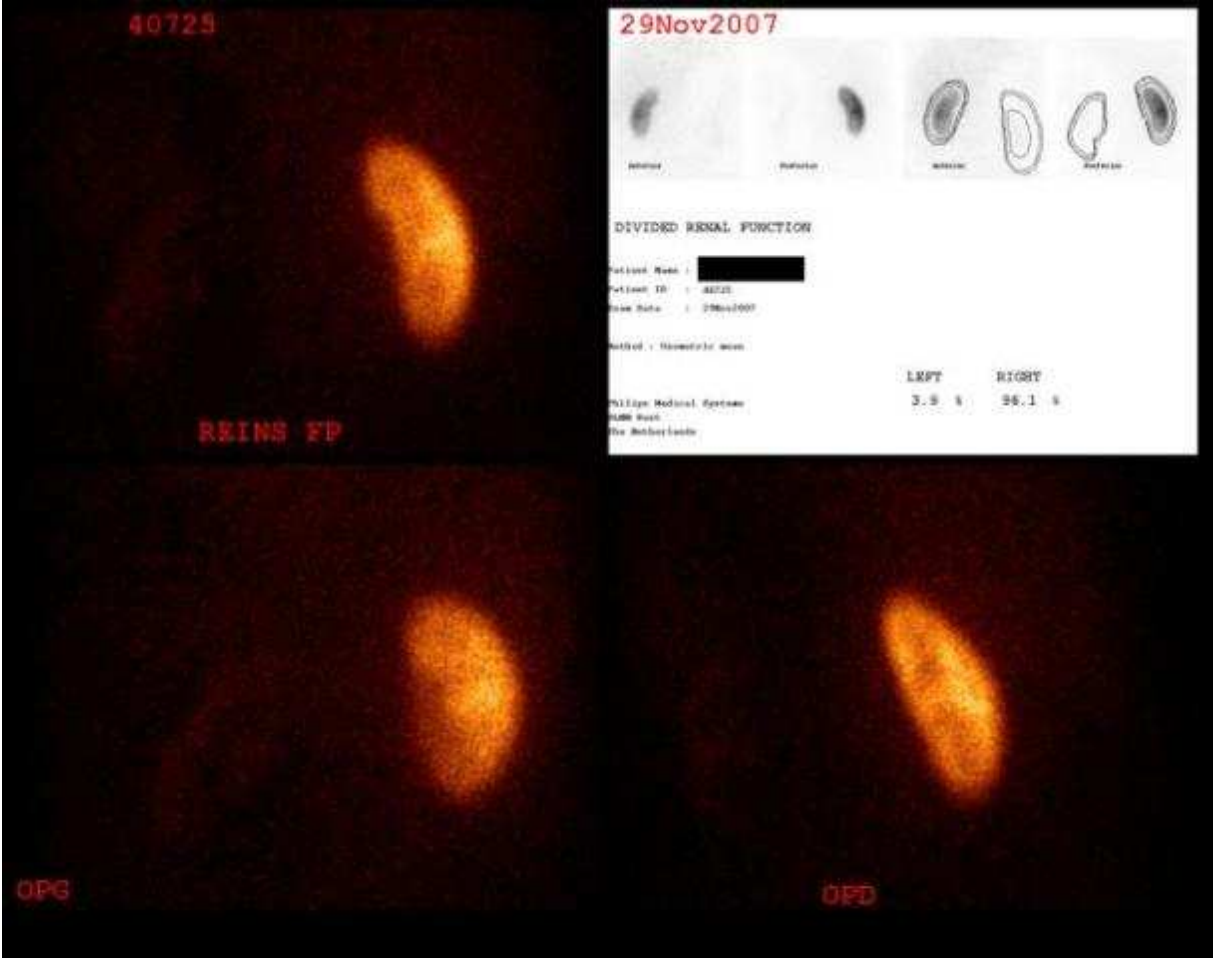
Scintigraphie osseuse : fracture costale.



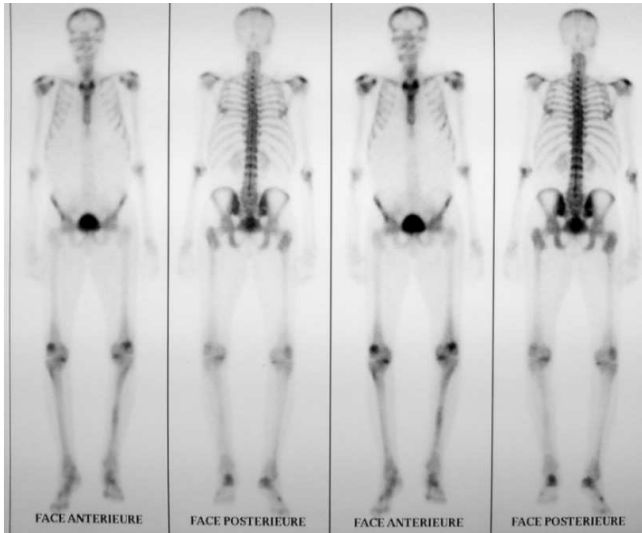
Scintigraphie thyroïdienne : petit goitre multi-hétéronodulaire.



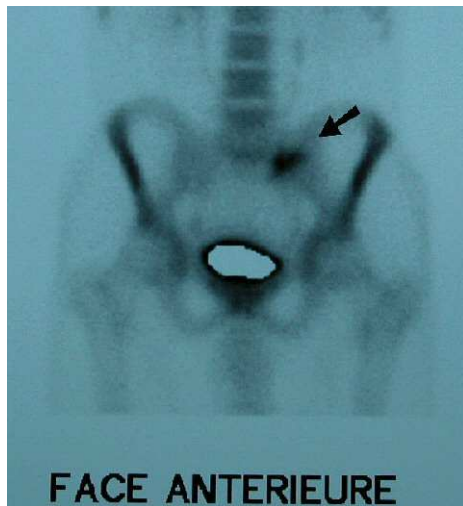
Scintigraphie pulmonaire de ventilation – perfusion : pas d’embolie pulmonaire.



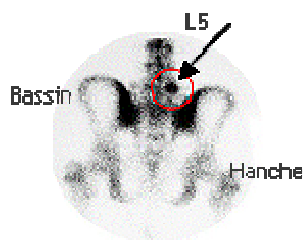
Scintigraphie du cortex rénal : rein gauche non fonctionnel.



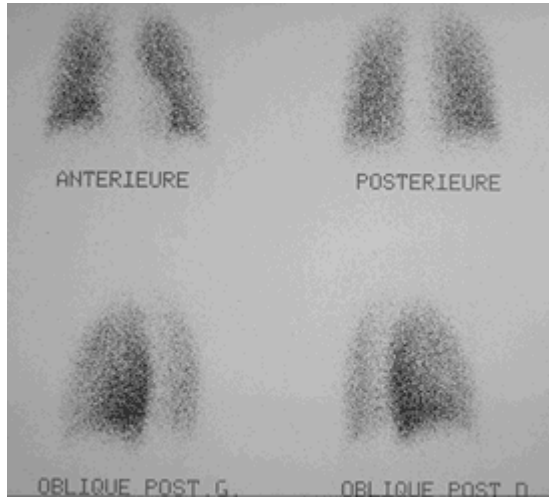
Scintigraphie osseuse : polyarthropathie arthrosique et périostite tibiale gauche.



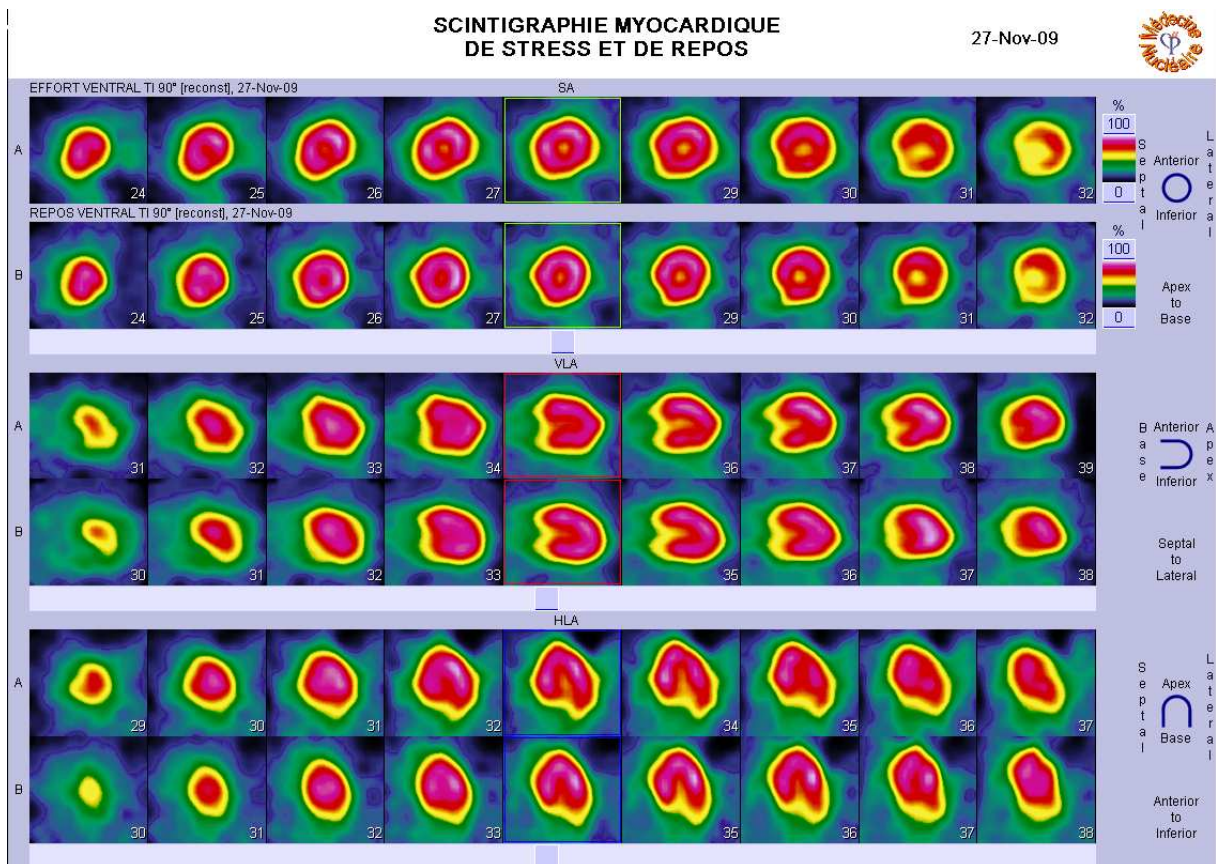
Scintigraphie osseuse : sacro-iliite gauche.



Scintigraphie osseuse : syndrome facettaire lombaire.

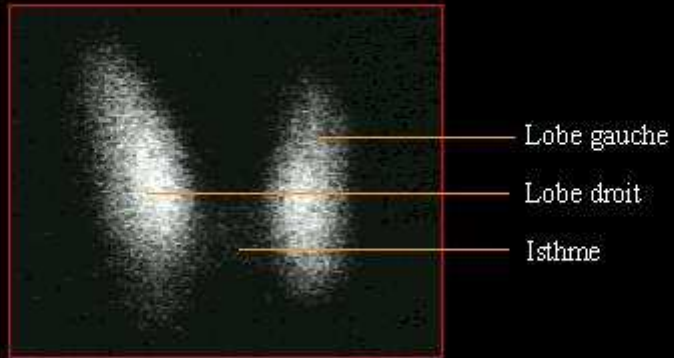


Scintigraphie pulmonaire : pas d'embolie.



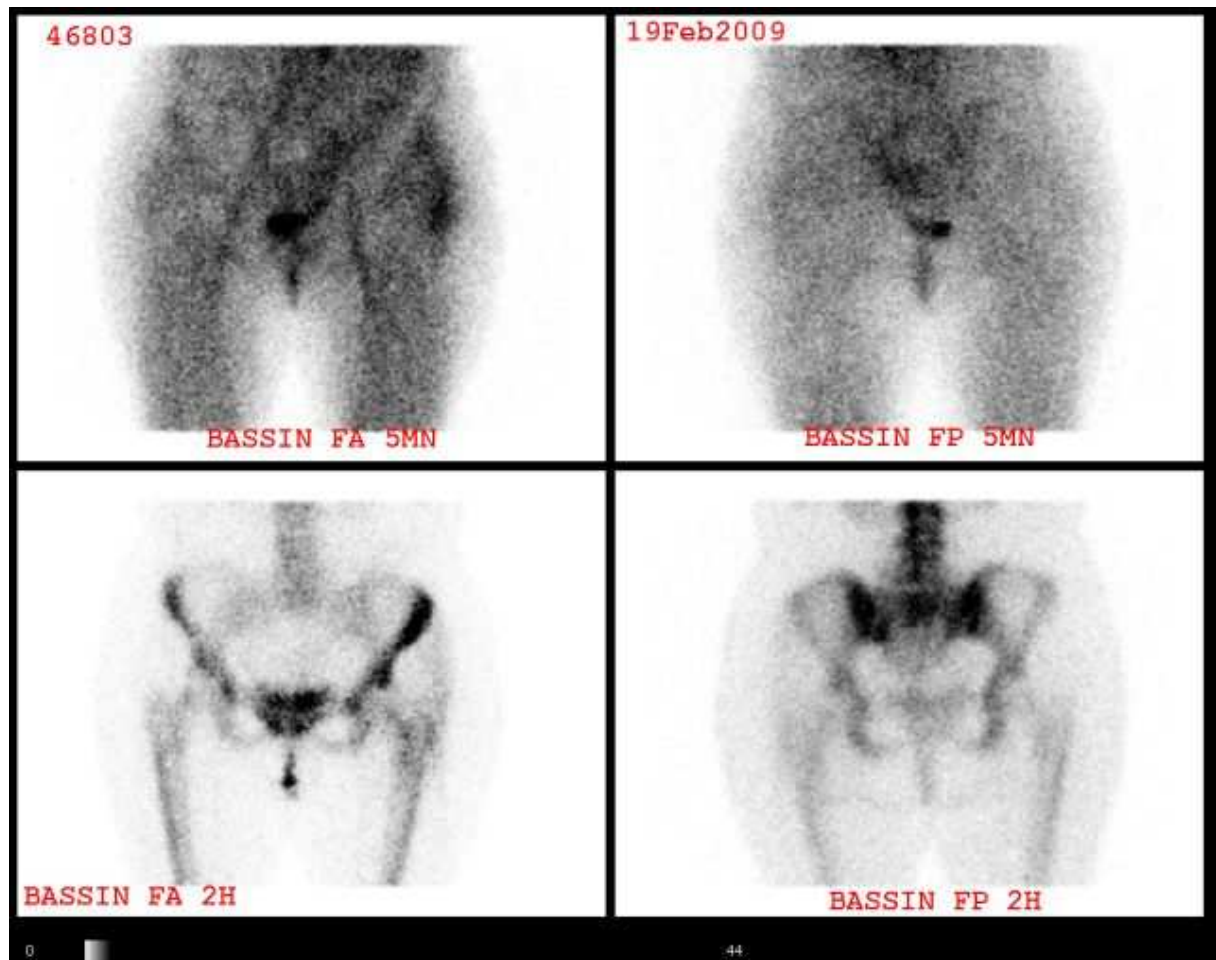
Scintigraphie de perfusion cardiaque : examen normal, pas d'ischémie, pas d'infarctus.

THYROÏDE : SCINTIGRAPHIE NORMALE



ACOMEN

D6



Scintigraphie osseuse : envahissement métastatique de la crête iliaque antérieure gauche.